

49. 加齢黄斑変性眼の黄斑萎縮化と制御因子の開発

佐藤 智人

防衛医科大学校病院 眼科

Key words : 滲出型加齢黄斑変性, 抗血管内皮増殖因子療法, 黄斑萎縮, 前房水, サイトカイン

緒言

加齢黄斑変性 (AMD) は本邦における失明原因第 4 位の疾患であり、生活様式の欧米化に伴い罹患する患者数は増加している。AMD は一般に 50 歳以上の高齢者に発症し、遺伝子変異、光酸化ストレス、慢性炎症等が同疾患の発症および病期進行の危険因子として報告されている [1]。AMD は脈絡膜新生血管 (CNV) を伴う滲出型と CNV を伴わず網膜色素上皮 (RPE) 層、脈絡膜毛細管板の萎縮が特徴である萎縮型に分類される。萎縮型 AMD には有効な治療法はない [2]。抗血管内皮増殖因子 (VEGF) 抗体の硝子体内投与は、滲出型 AMD への臨床における唯一の有効な治療法として実施されている。滲出型 AMD 眼の約 3 割は抗 VEGF 抗体療法により 0.5 以上の視力を維持できるようになった [3]。一方、抗 VEGF 抗体療法中の滲出型 AMD 眼に発症する黄斑萎縮 (MA) は高度の視力低下と中心視野障害を引き起こす重篤な病態であり、その臨床所見は萎縮型 AMD と類似する [2]。現在まで、抗 VEGF 抗体療法中の滲出型 AMD 眼に発症する MA の病態は明らかとされていないが、AMD 眼における MA の拡大抑制に対する抗補体阻害剤の硝子体内投与の安全性・有効性が検討されている [4]。

前房水は、眼内免疫環境を反映する繰り返し採取可能なバイオマーカーである [5]。我々はこれまで、未治療の滲出型 AMD 眼における抗 VEGF 抗体療法前後に前房水中サイトカインを測定し、“慢性炎症”の滲出型 AMD への関与を検討してきた。一連の研究のなかで、前房水中 IL-6 と IP-10 は滲出型 AMD の発症危険因子であることを報告した [6]。

本研究は、抗 VEGF 抗体療法時に破棄される前房水を採取し、前房水中サイトカインが抗 VEGF 抗体療法中の滲出型 AMD に発症する MA に関わる制御因子を同定することを目的とした。本研究では抗 VEGF 抗体治療前の前房水中 MIP-1 β および VEGF-A 値が、MA 発症を予測する有意なバイオマーカーになることが明らかとなった [7]。

方法

1. 対象

本研究は 2013 年 9 月 1 日から 2018 年 8 月の間に防衛医科大学校病院またはえのき眼科を受診した、未治療の滲出型 AMD 患者 28 眼 28 例を対象とした前向き観察研究である。

2. 診断と治療

滲出型 AMD の診断および分類は診断基準に準拠し、I 型 CNV、II 型 CNV、ポリープ状脈絡膜血管症および網膜血管腫増殖に分類された。臨床評価として視力、黄斑部中心網膜厚 (CRT、中心窩から半径 0.5 mm 円内の平均網膜厚) を測定した。MA は HARBOR study において定義された直径 ≥ 250 μm となる黄斑部の網膜萎縮とした [8]。滲出型 AMD 眼に対し、抗 VEGF 抗体の一種であるアフリベルセプトの硝子体内投与 (IVA) を導入期 (3 ヶ月間) には一ヶ月毎に実施し、事後、随時投与法にて IVA を行い、2 年間の治療観察を行った。

3. 前房水サンプルの採取と前房水中サイトカインの測定

滲出型 AMD 眼から、IVA 時における眼圧調整のために抜水・破棄される前房水を IVA 初回前 (Pre) および 3 回目

前 (Post) に採取した。前房水中に含まれる炎症全般を網羅する 27 種類のサイトカイン (PDGF-BB、IL-1 β 、IL-1ra、IL-2、IL-4、IL-5、IL-6、IL-7、IL-8、IL-9、IL-10、IL-12、IL-13、IL-15、IL-17A、eotaxin、bFGF、G-CSF、GM-CSF、IFN- γ 、IP-10、MCP-1、MIP-1 α 、MIP-1 β 、RANTES、TNF α 、VEGF-A) を multiplex beads 分析法にて測定した。

4. 統計解析

ノンパラメトリックで対応のない 2 群間の比較を Mann-Whitney U 検定、対応のある比較を Wilcoxon 符号付き順位検定にて評価した。multiplex beads 分析法にて検出率が 50%を超えた前房水中サイトカインを説明変数とし、同サイトカインが MA 発症を予測する有意な因子であるかを ROC 解析および Kaplan-Meier 法を用いて評価した。Kaplan-Meier 曲線の cut-off 値は、ROC 曲線分析にて算出された閾値を用いた。

結果

1. 滲出型加齢黄斑変性眼における黄斑萎縮発症群と黄斑萎縮非発症群における臨床特徴

2 年間の IVA 治療中に MA を発症した滲出型 AMD 眼は、6 眼 (21.4%) であった。対象群を MA 発症群 [MA (+) 群] と MA 非発症群 [MA (-) 群] とに分け、年齢、性別、病型および 2 年間における IVA 回数を比較したが、差のある項目はなかった。

2. 黄斑萎縮発症群と黄斑萎縮非発症群における視力、黄斑部中心網膜厚および前房水中サイトカイン値の比較

Pre MA (+) 群の視力は Pre MA (-) 群よりも有意に不良であり、また Post MA (+) 群の視力は Post MA (-) 群よりも有意に不良であった。Post MA (-) 群の視力は Pre MA (-) 群よりも有意に良好であったが、Post MA (+) 群と Pre MA (+) 群間の視力には差がなかった。MA (+) 群と MA (-) 群間の CRT は、Pre および Post において差がなかった。前房水中サイトカイン濃度について、Pre MA (+) 群の MCP-1、MIP-1 α 、MIP-1 β 、VEGF-A 値は Pre MA (-) 群よりも高く、また Post MA (+) 群の MCP-1 値は Post MA (-) 群よりも高かった。その他のサイトカイン値に関して、Pre および Post における MA (+) 群と MA (-) 群間に差はなかった。

3. アフリベルセプト治療中の滲出型加齢黄斑変性眼における黄斑萎縮の発症予測因子の探索

ROC 解析では、Pre において前房水中 MCP-1、MIP-1 β および VEGF-A 値が MA 発症の予測因子として検出された (図 1A)。Post では前房水中 IL-6、MCP-1、MIP-1 β 値が MA 発症の予測因子として検出された (図 1B)。Kaplan-Meier 法では Pre-MCP-1、-MIP-1 β 、-VEGF-A 値が MA 発症の予測因子として検出された (図 2)。

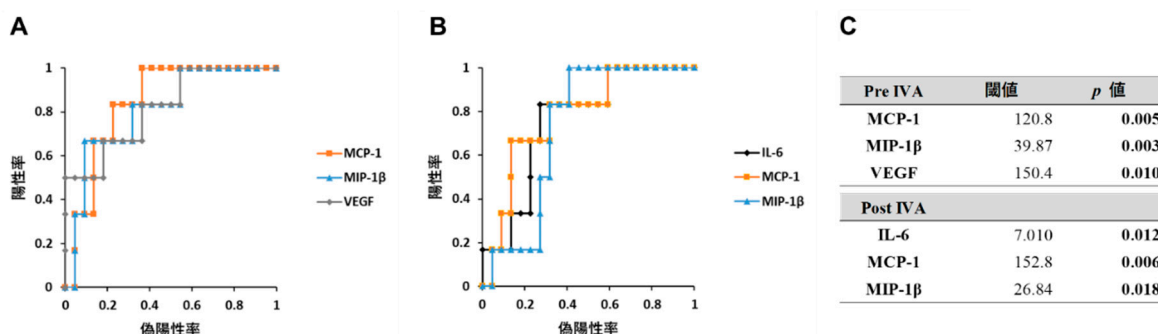


図 1. アフリベルセプト治療中の滲出型 AMD 眼における黄斑萎縮の発生予測因子

- Pre-MCP-1、-MIP-1 β および -VEGF 値の ROC 曲線。
- Post-IL-6、-MCP-1 および -MIP-1 β 値の ROC 曲線。
- 有意差のあった予測因子の閾値。グラフの左上隅に最も近い点を ROC 解析の閾値とした。

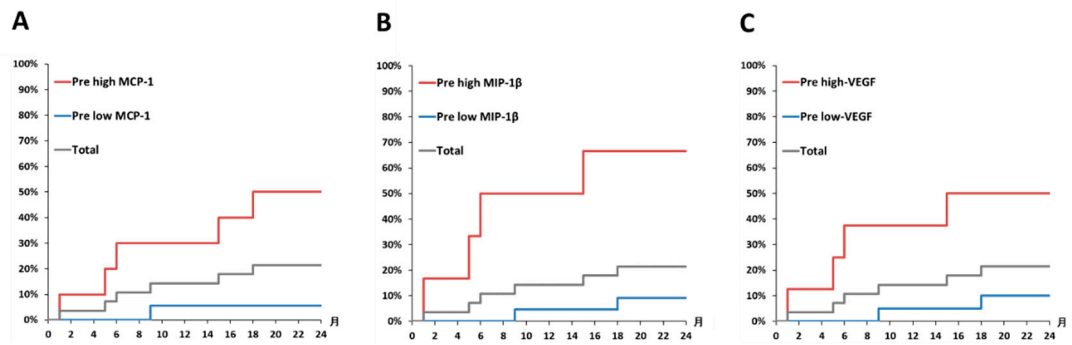


図2. 滲出型AMD眼における前房水中サイトカイン値と黄斑萎縮の発生率

- A) Pre MCP-1 の高値群 (120.8 pg/mL 以上) と低値群の Kaplan-Meier 曲線。
- B) Pre MIP-1β の高値群 (39.9 pg/mL 以上) と低値群の Kaplan-Meier 曲線。
- C) Pre VEGF-A の高値群 (150.4 pg/mL 以上) と低値群の Kaplan-Meier 曲線。

4. 滲出型加齢黄斑変性眼の黄斑萎縮発症群とバイオマーカー陽性群における2年間の視力推移

MA (+) 群ではすべての観察時点において MA (-) 群よりも視力が有意に不良であった (図 3A-a)。MA 発症の有意な予測因子として検出された Pre-MCP-1 (図 3B)、-MIP-1β (図 3C) および-VEGF-A (図 3D) の高値群 (閾値以上群) を“バイオマーカー陽性群”とし、各種バイオマーカー群における2年間の視力推移を検討した。Pre-MIP-1β または-VEGF-A の高値群は低値群と比較し、すべての観察時点において視力が有意に不良であり、またこれら高値群の視力推移は MA (+) 群の視力推移と類似していた。

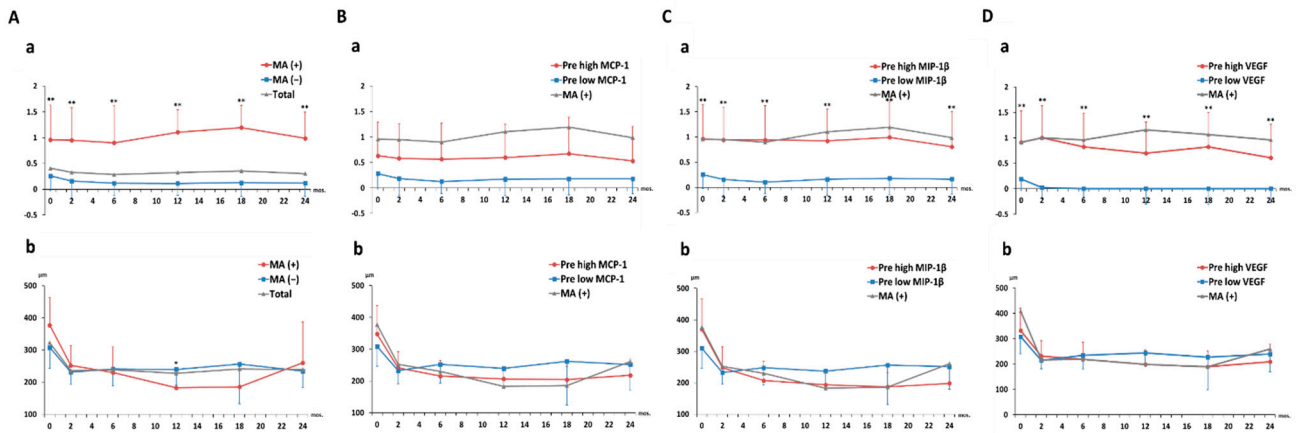


図3. バイオマーカー陽性群における2年間の視力および黄斑部中心網膜厚の推移

- A) MA (+) 群と MA (-) 群における a) 視力および b) CRT の推移。
- B) Pre MCP-1 の高値群と低値群における a) 視力および b) CRT の推移。
- C) Pre MIP-1β の高値群と低値群における a) 視力および b) CRT の推移。
- D) Pre VEGF-A の高値群と低値群における a) 視力および b) CRT の推移。

共同研究者・謝辞

本研究の共同研究者は、防衛医科大学校眼科学研究室の唐沢容子、染谷秀彬、田口万蔵、播本幸三、高山圭、神田貴之、竹内大、防衛医科大学校再生発生学研究室の伊藤正孝、および医療法人視心会えのき眼科の榎敏生である。

文 献

- 1) Jager RD, Mieler WF, Miller JW. Age-related macular degeneration. *N Engl J Med*. 2008 Jun 12;358(24):2606-17. PMID: 18550876 DOI: 10.1056/NEJMra0801537
- 2) Grunwald JE, Daniel E, Huang J, Ying G-s, Maguire MG, Toth CA, et al. Risk of geographic atrophy in the comparison of age-related macular degeneration treatments trials. *Ophthalmology*. 2014 Jan;121(1):150-161. Epub 2013 Sep 29. PMID: 24084496 DOI: 10.1016/j.ophtha.2013.08.015
- 3) Chakravarthy U, Harding SP, Rogers CA, Downes SM, Lotery AJ, Culliford LA, et al. Alternative treatments to inhibit VEGF in age-related choroidal neovascularisation: 2-year findings of the IVAN randomised controlled trial. *The Lancet*. 2013 Oct 12;382(9900):1258-67. PMID: 23870813 DOI: 10.1016/S0140-6736(13)61501-9
- 4) Liao DS, Grossi FV, El Mehdi D, Gerber MR, Brown DM, Heier JS, et al. Complement C3 Inhibitor Pegcetacoplan for Geographic Atrophy Secondary to Age-Related Macular Degeneration: A Randomized Phase 2 Trial. *Ophthalmology*. 2020 Feb;127(2):186-195. PMID: 31474439 DOI: 10.1016/j.ophtha.2019.07.011
- 5) Saxena S, Lai TY, Koizumi H, Farah ME, Ferrara D, Pelayes D, et al. Anterior chamber paracentesis during intravitreal injections in observational trials: effectiveness and safety and effects. *Int J Retina Vitreous*. 2019 Mar 6;5:8. PMID: 30873293 PMCID: PMC6402161 DOI: 10.1186/s40942-019-0157-z
- 6) Sato T, Takeuchi M, Karasawa Y, Enoki T, Ito M. Intraocular inflammatory cytokines in patients with neovascular age-related macular degeneration before and after initiation of intravitreal injection of anti-VEGF inhibitor. *Sci Rep*. 2018 Jan 18;8(1):1098. PMID: 29348424 PMCID: PMC5773499 DOI: 10.1038/s41598-018-19594-6
- 7) Sato T, Enoki T, Karasawa Y, Someya H, Taguchi M, Harimoto K, et al. Inflammatory Factors of Macular Atrophy in Eyes With Neovascular Age-Related Macular Degeneration Treated With Aflibercept. *Front Immunol*. 2021 Oct 13;12:738521. PMID: 34721402 PMCID: PMC8548619 DOI: 10.3389/fimmu.2021.738521
- 8) Sadda SR, Tuomi LL, Ding B, Fung AE, Hopkins JJ. Macular Atrophy in the HARBOR Study for Neovascular Age-Related Macular Degeneration. *Ophthalmology*. 2018 Jun;125(6):878-886. PMID: 29477692 DOI: 10.1016/j.ophtha.2017.12.026
- 9) Reynolds R, Hartnett ME, Atkinson JP, Giclas PC, Rosner B, Seddon JM. Plasma complement components and activation fragments: associations with age-related macular degeneration genotypes and phenotypes. *Invest Ophthalmol Vis Sci*. 2009 Dec;50(12):5818-27. PMID: 19661236 PMCID: PMC2826794 DOI: 10.1167/iovs.09-3928
- 10) Chen M, Luo C, Zhao J, Devarajan G, Xu H. Immune regulation in the aging retina. *Prog Retin Eye Res*. 2019 Mar;69:159-172. PMID: 30352305 PMCID: PMC6373845 DOI: 10.1016/j.preteyeres.2018.10.003